Lane Medical Library

Drei Beobachtungen über Verkümmerung der oberen Extremitäten.

Inaugural-Dissertation

der

medicinischen Facultät zu Königsberg in Pr.

zur

Erlangung der Doctorwürde

in der

Medicin, Chirurgie und Geburtshilfe

vorgelegt und öffentlich verteidigt

Sonnabend den 21. März 1891, Mittags 12 Uhr

von

Gustav Birnbacher
prakt. Arzt.

Opponenten:

Herr **Paul Kreiss,** cand. med.
Herr **Kurt Jester,** cand. med.

Königsberg in Pr.
Druck von R. Leupold.
1891.

Seinem hochverehrten Lehrer

Herrn Geheimrat Dohrn

in Dankbarkeit gewidmet

vom

Verfasser.

Digitized by the Internet Archive
in 2026

https://archive.org/details/IA40153514_0217

Die Fälle von Missbildungen, mit denen sich die vorliegende Arbeit beschäftigt, wurden im Wintersemester 1890/91 auf der gynäkologischen Klinik zu Königsberg beobachtet, und hatte Herr Geheimer Medicinalrat Professor Dr. Dohrn die Güte, die Veröffentlichung derselben dem Verfasser zu gestatten.

Der erste Fall.

Ein in der Ehe geborenes Kind, weiblichen Geschlechts.

Die Eltern leben zur Zeit beide und sind gesund; auch ist in ihren Familien, soweit sich erfahren lässt, nie ein Fall von einer angeborenen Verkrüppelung vorgekommen. Die Mutter, eine 32 Jahre alte, ziemlich kräftige Blondine, hat in ihrer dreijährigen Ehe ausser dem letzten noch zwei normale Puerperien durchgemacht. Die Kinder leben und sind vollständig gesund.

Ueber die Zeit der letzten Schwangerschaft werden folgende Angaben gemacht:

Während der beiden ersten Monate verspürte die gravida bis auf geringes Erbrechen keine Beschwerden. Am Anfang des dritten Monats fiel sie eine ziemlich steile und mässig hohe Treppe hinab und zwar so, dass der Kopf voran, der Unterleib nach den Stiegen zu gewandt war. Das Bewusstsein schwand in Folge der Contusion, doch erholte sich die Frau bald. Seit dieser Zeit verspürte sie

fast beständig Schmerzen im Unterleib, welche besonders bei jedweder körperlichen Anstrengung auftraten und nur bei ruhiger Lage etwas nachliessen.

Gegen Ende der Gravidität nahmen die Schmerzen noch an Intensität zu und äusserten sich besonders, wenn die gravida eine knieende Stellung einnahm.

Am 23. August 1890 erfolgte die Entbindung in normaler Weise ohne ärztliche Hülfe. Das Kind, eine ausgetragene Frucht weiblichen Geschlechts, wurde in Schädellage geboren. Die Hebeamme bemerkte bald darauf, dass beide Arme des Kindes verkrüppelt waren, und riet den Eltern, dasselbe der gynäkologischen Klinik zuzuführen, was denn, wenn auch erst nach einigen Tagen, geschah.

Wegen dieser Verspätung war es mir nicht möglich, eine genauere Besichtigung der Placenta und der Eihäute vorzunehmen:

Nach Angabe der Hebeamme sollen dieselben ohne jede pathologische Veränderungen gewesen sein.

Auch die Menge des Fruchtwassers wich nicht von dem gewöhnlichen Maasse ab. Das Wochenbett der Entbundenen verlief normal, die Schmerzen im Unterleib hörten bald nach der Niederkunft auf.

Das Kind, welches von der Mutter selber genährt wurde, gedieh anfangs gut, später erkrankte es an Brechdurchfall, woran es trotz ärztlicher Behandlung am 3. September, also 12 Tage alt, verstarb.

Die Section ergab, abgesehen von der Missbildung der oberen Extremitäten, nichts Bemerkenswertes.

Die Arme wurden im Zusammenhang mit der scapula und clavicula vom Körper gelöst und in Spiritus gehärtet.

Die äussere Besichtigung des Präparats der linken Extremität (siehe Figur I.) ergiebt Folgendes:

Die linke Schulter zeigt nicht die normale rundliche Wölbung; die obere Hälfte des Oberarms erscheint weniger

muskulös als der entsprechende Teil der anderen Seite. Die Länge entspricht der des rechten Arms.

Der Vorderarm ist auffallend verkürzt; seine Länge, vom Olekranon (s. Fig. Ia.), bis da, wo man durch die Haut hindurch das Ende eines Knochens deutlich hindurchfühlt (Fig. Ib.), beträgt 5 Centimeter.

Dieser kurze Stumpf gleicht ungefähr einem mit der Spitze nach vorn gerichteten Kegel, der unter einem stumpfen Winkel dem unteren Ende des Oberarms aufsitzt.

Die Spitze des Kegels (Fig. Ib.) ist abgeflacht, an der hier dicht unter der Haut fühlbaren Knochenfläche befindet sich ein kleiner Vorsprung (processus styloideus). (Fig. Ib.) Aus der vorderen Hälfte der nach oben gerichteten Beugefläche des Arms entspringt ungefähr unter einem rechten Winkel zur Achse des Vorderarms die Hand.

Der Rücken liegt nach oben, die Palma manus nach unten. Die Finger zeigen nach rechts und etwas nach hinten. Der Ulnarrand liegt horizontal, leicht nach aufwärts gerichtet. Der Radialrand hat ungefähr dieselbe Richtung und liegt der Ellenbogenbeuge dicht an.

Die Haut geht vom Vorderarm continuierlich auf die Hand über und lässt zwischen beiden Extremitätenteilen nur eine oberflächliche Einziehung erkennen.

Die Hand ist auffallend kleiner wie die rechte.

Die Grundphalangen der vier Finger sind gestreckt, Mittel- und Endphalangen leicht gebeugt und ungefähr nach dem vierten Finger hinzeigend, wobei der Mittelfinger unter den vierten zu liegen kommt.

Auffallend ist die abnorme Gestaltung des Daumens. Fig. Ic. Wir finden an Stelle desselben an der Basis der zweiten Grundphalanx ein ungefähr bohnenförmiges Anhängsel, welches mit der Hand nur durch einen circa 1 mm breiten, häutigen Stiel verbunden ist. Die Länge dieses verkümmerten Daumens beträgt 1 cm, die Breite 5 mm.

Die anatomische Untersuchung dieses Präparats ergiebt Folgendes:

Knochen:

Die clavicula und scapula sind normal.

Der humerus ist leicht nach vorn concav gekrümmt. Seine Länge beträgt 8 cm. Er hat an seinem oberen Ende ein normal beschaffenes caput. Die beiden Tubercula gehen leicht in einander über, ein eigentlicher sulcus intertubercularis ist nicht nachweisbar. Ebenso fehlt am unteren Ende des Oberarmknochens die Gelenkfläche für den Radius, die für die Ulna ist vollständig entwickelt.

Das Skelet des Unterarms besteht nur aus einem Knochen, der Ulna. Fig. IAab. Der Radius fehlt vollständig. Der Schaft der Elle ist dreiseitig prismatisch. Die Beugeseite derselben etwas mehr abgeplattet. Die Achse zeigt nach dieser Seite eine auffallend gleichmässige Krümmung; ausser dieser Verbiegung lässt sich noch im oberen Drittel eine leichte Ausbuchtung nach der medianen Seite konstatieren. Dieser Teil des humerus ist unverhältnismässig dick; das Olekranon und der processus coronoidens sind stark entwickelt. Die fossa sigmoidea maior ist normal, die fossa sigmoidea minor fehlt.

Das untere Ende der Ulna ist kegelförmig; der processus styloideus ist nur leicht angedeutet. Die nach den Handwurzelknochen zu gelegene Basis dieses Kegels ist etwas ausgehöhlt; in die Wölbung legt sich die cartilago triquetra (Fig. Id) hinein. Dieser Gelenkknorpel ist an seiner distal gelegenen Fläche abgeplattet und frei; an der Beugeseite desselben setzt sich der carpus an, und zwar so, dass das os triquetrum (Fig. It.) das verbindende Glied bildet. Der carpus besteht aus 6 Knorpeln. Die erste Reihe derselben entspricht dem os lunatum (Fig. Il),

os triquetrum (Fig. It) und os pysiforme (Fig. Ip). Die zweite Reihe bilden das os multangulum minus, Fig. Im, os capitatum, Fig. Ic, os hamatum, Fig. Ih. — Das os naviculare und os multangulum maius fehlen; von dem os lunatum ist nur ein kleiner Rest erhalten.

Der Metacarpus besteht aus vier Knochen; es fehlt der Metacarpalknochen des Daumens. Die Phalangen Fig. Ic des letzteren sind mit einander verschmolzen, doch mikroskopisch noch trennbar. Die Phalangen der übrigen Finger sind normal.

Muskel:

A. Die Muskeln des Schulterblatts

bieten nichts Abnormes.

Musculus pectoralis maior und minor haben normalen Ansatz, desgleichen der musculus latissimus dorsi.

B. Oberarm-Muskeln.

a) Muskeln der Beugeseite.

1. Musculus x: entspringt mit einem rundlichen Sehnenbündel aus dem vorderen untern m. deltoideus, dicht oberhalb dessen Ansatz an der tuberositas deltoidei; ein zweiter dünner, sehniger Faserzug entspringt aus dem unteren Rande der Sehne des musculus pectoralis maior.

Diese beiden Sehnenstränge verschmelzen zu einer glatten Sehne für einen spindelförmigen Muskel, der an dem einen Höcker des Oberarms und an der crista interossea interna humeri inseriert.

Einige Faserzüge strahlen auch in die vordere und seitliche Wand der Kapsel des Ellenbogengelenks über.

Die Gestalt und der Verlauf dieses Muskels gestattet es nicht, ihn mit einem bekannten normalen Muskel zu identificieren.

2. Musculus coracobrachialis entspringt zusammen mit dem kurzen Kopf des musculus biceps am processus coracoideus; er ist relativ kräftig und inseriert mit einer grösseren Anzahl von Bündeln auf der vorderen Fläche des Oberarms bis zu dessen Mitte, medialwärts von der Insertion des musculus pectoralis maior, und wird in normaler Weise durchbohrt vom nervus musculocutaneus.

3. musculus biceps brachii. Ein langer Kopf ist nicht vorhanden, und weder in der Gelenkhöhle noch an der Stelle des sulcus intertubercularis die Spuren einer Sehne nachzuweisen. Der kurze Kopf entspringt, wie oben angeführt, mit dem Rabenschnabelmuskel vom processus coracoideus. Er zieht gegen die Mitte des Ellenbogengelenks hinab, mit dem äusseren Kopf des musculus brachialis internus verschmelzend, indem er proximalwärts von demselben Fasern aufnimmt und distalwärts einige Bündel an ihn abgiebt. Der Muskel zieht dann über das Ellenbogengelenk hinweg und zerfällt in zwei Bündel, von denen ein schwächeres mit dem Ansatz des musculus brachialis internus verschmilzt, ein stärkeres und platteres gegen den radialen Rand der Handwurzel hinabzieht.

4. Musculus brachialis internus entspringt mit seiner äusseren Zacke an der lateralen Fläche des Oberarmknochens unterhalb der Insertionsstelle des Deltamuskels und tauscht mit dem rudimentären musculus biceps, wie oben erwähnt, Fasern aus. Mit dem innern Kopf entspringt er von der inneren vorderen Fläche des Knochens unterhalb des Ansatzes des musculus coracobrachialis.

Er inseriert an der vorderen Fläche der ulna unterhalb des Gelenks.

b) Muskeln der Streckseite.

Musculus triceps:

Das caput longum entspringt unterhalb der cavitas

glenoidalis scapulae vom tuberculum infraglenoidale — und geht zwischen teres maior und minor hindurch.

Das caput laterale entspringt an der lateralen Kante des humerus unterhalb der Insertion des teres minor, da wo die spina tuberculi maioris aufhört.

Das caput mediale entspringt hinten an der medialen Kante des Oberarmknochens, unterhalb der Insertion des musculus teres maior. Die drei Köpfe vereinen sich zu einem Bauch, dessen Endsehne am Olecranon ulnae inseriert.

C. Muskeln des Unterarms.

I. Schicht. a) Beugemuskeln.

Vom condylus internus entspringen von der radialen Seite aus folgende Muskeln:

1. Musculus pronator teres zusammen mit 2. dem musculus flexor carpi radialis: einige Faserzüge, die vom epicondylus medialis herstammen und sich verbinden mit Fasern, die sich von dem ulnaren Rande des musculus brachialis internus abzweigen.

Sämmtliche Fasern ziehen fächerartig gegen die radiale Seite der Handwurzelknochen hin, wo sie inserieren.

3. Musculus flexor carpi ulnaris ist halbgefiedert und platt; er entspringt mit breiter Sehne längs der ganzen hinteren Kante der ulna und endet mit platter Sehne an der ulnaren Kante des Handgelenks: er hat den normalen Schlitz zum Durchtritt des nervus ulnaris.

Der vierte normaler Weise vom condylus internus entspringende Muskel, der musculus palmaris longus, fehlt.

II. Schicht:

Musculus flexor digitorum communis sublimis entspringt ebenfalls vom condylus internus, ausserdem von der vorderen Fläche des Ellenbogengelenks und der Vorderfläche der Elle. Er strahlt auf seinem unteren Ende an

der Hand in drei Sehnen aus für den dritten, vierten und fünften Finger, der zweite Finger erhält keine Sehne.

III. Schicht:

Musculus flexor digitorum communis profundus entspringt von den oberen $^5/_6$ der hinteren inneren Kante der ulna und giebt Sehnen zu dem vierten und fünften Finger ab; ein tieferes Bündel des Muskels entsendet eine Sehne zum dritten Finger, eine Sehne für den zweiten Finger ist auch hier nicht nachweisbar.

b) Streckmuskeln.

I. Oberflächliche Schicht.

1. Musculus Supinator longus: Normaler Ursprung zwischen äusserem Kopf des musculus triceps und äusserem Kopf des musculus brachialis internus, vom letzteren getrennt durch die arteria profunda brachii und den nervus radialis; Insertion an der Kapsel des Ellenbogengelenks und unterhalb desselben an der radialen Kante der Elle.

2. Musculus extensor carpi radialis longus,

3. Musculus extensor carpi radialis brevis,

4. Musculus extensor digitorum communis sind nicht von einander gesondert; sie entspringen als gemeinsame Muskelmasse vom äusseren Condylus des Oberarms, von der Gelenkkapsel und von der radialen Fläche der Ulna dicht unterhalb des Gelenks. Die Insertion erfolgt mit dünnen Sehnen an dem vierten und fünften Finger und mit einer breiten an dem Handgelenk in der Gegend der Basis des mittleren Metacarpalknochens.

5. Der Musculus extensor carpi ulnaris entspringt von dem condylus externus humeri, der Gelenkkapsel und dem oberen Abschnitt der Ulna; er zieht mit einer zarten Sehne zur Basis des fünften Metacarpalknochens und giebt eine

dünne, platte, ulnarwärts gelegene Sehne zur Kapsel des Handgelenks ab.

6. Musculus anconaeus quartus entspringt vom äusseren condylus des humerus und zieht zum olecranon und der radialen Kante der Elle.

Nach Entfernung dieser Muskeln findet sich noch

II. eine tiefliegende Schicht

von Mukselfasern, die von der radialen Fläche der Elle entspringen und convergierend zum radialen Rande der Handwurzelknochen ziehen. (Musculus abductor pollicis longus, Musculus extensor pollicis brevis, Musculus extensor pollicis longus); durch ihre contracturartige Verkürzung ist die bei der äusseren Beschreibung angegebene abnorme Stellung der Hand bedingt.

D. Handmuskeln.

In der Hohlhand liegen unter den Sehnen der Streckmuskeln Faserzüge, welche neben dem Kleinfingerballen entspringen, um an den radialen Rand des zweiten und zur Basis des dritten Metacarpal-Knochens zu ziehen. (Muskeln des Daumenballens.)

Die Muskeln des Kleinfingerballens zeigen keine besonderen Veränderungen.

Die äussere Besichtigung **des rechten Arms** (siehe Fig. II A und B) ergiebt Folgendes:

Der Oberarm ist in adducierter Haltung, von normaler Configuration und 9,4 cm lang.

Der Vorderarm ist ebenfalls normal configuriert. Seine Länge vom olecranon (Fig. IIa) bis zur Kante der in rechtwinkliger Pronation gehaltenen Hand (Figur II b) beträgt 7 cm.

Er befindet sich in rechtwinklig gebeugter, dabei supinierter Haltung. Abnorm verhält er sich an seinem distalen Ende.

Anstatt nämlich in der Verlängerung der Vorderarmachse kegelförmig zu enden, ist er da, wo er die Hand trägt, mit derselben aufwärts gebogen und proniert.

Besonders auffallend ist ferner die Gestalt und die Haltung der Hand. Dieselbe setzt sich an den Vorderarm an in einer Linie (Fig. IIbd), welche ungefähr senkrecht zur Vorderarmachse steht und mit ihrem oberen Ende etwas nach hinten geneigt ist.

Dabei springt der radiale, abgeknickte Rand der Handwurzelknochen deutlich auf der Beugefläche des Vorderarms hervor. Der carpus und metacarpus sind um jene oben genannte Linie spitzwinklig flektiert und dabei radialwärts gebeugt, so dass der Rücken der Hand nach oben, die Palma manus nach unten schaut und der ganze Daumenballen dem Vorderarm fast aufliegt.

Ausserdem ist die Handfläche über die Vola gebeugt, so dass sie volarwärts ausgehöhlt ist. Der Kleinfingerrand verläuft vom Endpunkt der Linie ab (Fig. II) genau horizontal nach innen bis c (Fig. II). Von dem oberen Endpunkt d (Fig. II) der Linie b—d (Fig. II) läuft der Radialrand der Hand unter einem Winkel von 45 Grad gegen die Vorderarmachse nach hinten und innen.

Die Finger sind sämmtlich mehr oder weniger stark flectiert; ihre Spitzen convergieren nach der Endphalanx des Mittelfingers, dabei kommt der kleine Finger auf dem vierten zu liegen; der Zeigefinger ist im ersten Phalangealgelenk ulnarwärts flectiert, so dass er den Mittelfinger deckt. Der Daumen ist abnorm klein. Der Mittelfinger scheint etwas länger als normal zu sein.

Bei der anatomischen Untersuchung dieses Armes werden nur folgende Veränderungen gefunden:

Knochen.

Der Kopf des humerus verhält sich ebenso wie links; der übrige Teil dieses Knochens ist normal beschaffen. Radius (Fig. IIr) und Ulna (Fig. IIu) sind hier vorhanden, ebenso ist ihre Verbindung unter einander und mit dem humerus unverändert.

Ungefähr in der Mitte des Unterarms befindet sich an entsprechender Stelle bei beiden Knochen eine Knickung, (Fig. IIr u) deren Concavität nach der radialen Seite schaut. Diese Verkrümmung ist am Radius mehr ausgesprochen als an der Ulna; beide Knochen sind an dieser Stelle verdickt: die Ulna gleichmässig spindelförmig aufgetrieben, an dem Radius befindet sich nach dem ligamentum interosseum zu gelegen ein kammartiger Aufsatz, welcher allmählich in den Schaft des Knochens übergeht. Die Länge der Speiche beträgt in Luftlinie gemessen 4,2 cm, die Tiefe ihrer Krümmung ungefähr 1 cm; die Elle ist 5,6 cm lang. Die Handwurzelknochen (Fig. IIh) sind in normaler Anzahl und Anordnung vorhanden, doch ist ihre Ansatzfläche an den Unterarm etwas radialwärts verschoben, so dass das vom Radius abliegende distale Ende der Ulna frei prominiert.

Die Muskeln zeigen folgende Abnormitäten:

Oberarmmuskeln:

1. Der Musculus coracobrachialis verhält sich ebenso wie links.

2. Musculus biceps: der lange Kopf fehlt.

Am Ansatz des Deltamuskels entspringt ein dicker spindelförmiger Muskel, mit dem der kurze Kopf des musculus biceps verschmilzt. Kurz vor der Vereinigung jenes Muskels, etwa in der Mitte des Vorderarms zweigt sich ein spindelförmiges Bündel ab, welches über die Ellenbogenbeuge hinwegzieht und in eine Sehne übergeht, die mit

dem ulnaren Rande der Sehne des musculus supinator longus verschmilzt. Nachdem sich der Rest jenes Muskels mit dem kurzen Kopf des musculus biceps verbunden hat, zerfällt er in eine oberflächliche und eine tiefliegende Sehne; erstere zieht zum Musculus flexor carpi ulnaris und Musculus pronator teres, welche beide mit einander verbunden sind; die tiefere Sehne verschmilzt mit der Endsehne des Musculus brachialis internus.

Unterarm.

Die Flexoren zeigen ähnlich wie am linken Arm eine contracturartige, abnorme Verkürzung, welche die bei der äussern Beschreibung angegebene Stellung des Unterarmes und der Hand bedingt. Im übrigen sind hier keine besonderen Veränderungen der einzelnen Muskeln nachzuweisen.

Bei den Extensoren fällt nur eine Verschmelzung des Musculus extensor carpi radialis longus und brevis auf, auch lässt sich der Musculus abductor pollicis longus nicht von dem Musculus extensor pollicis brevis trennen.

Zweiter Fall.

Ein in der Ehe geborenes Kind männlichen Geschlechts, das zur Zeit vier Monate alt ist und bis auf die abnorme Gestaltung des linken Armes gesund zu sein scheint.

Die Anamnese ergiebt Folgendes: Die Eltern des Kindes leben. Die Mutter ist gesund; beim Vater wäre ein Verdacht auf lues nicht auszuschliessen; doch lässt sich Sicheres darüber nicht in Erfahrung bringen. Ausser unserm Knaben entstammen der Ehe noch zwei Kinder von denen das ältere sehr schwächlich gewesen und bald nach der Geburt verstorben sein soll. Das zweite Kind lebt und ist gesund.

Weder Vater noch Mutter können sich erinnern, dass

einer ihrer Blutsverwandten mit einer Missbildung behaftet gewesen ist.

Die Zeit der letzten Schwangerschaft verlief ohne jegliche Zwischenfälle; die Mutter war stets gesund und hatte über keinerlei Beschwerden zu klagen. Auch verlief die Geburt des Kindes in normaler Weise ohne ärztliche Hülfe; dieselbe erfolgte am 1. November vorigen Jahres. Das Kind, eine reife Frucht, wurde in Schädellage geboren. Eine Besichtigung der Placenta und der Eihäute konnte ich auch in diesem Falle selbst nicht mehr vornehmen; dagegen giebt die Hebeamme an, an diesen Teilen keinerlei pathologische Veränderungen gefunden zu haben.

Das Kind zeigt bis auf eine Missbildung des linken Arms keine Abnormitäten.

Die äussere Configuration der verkümmerten Extremität ergiebt die Fig. III. der Abbildungen.

Die Beschreibung derselben muss sich, wie auch im nächsten Falle, auf die durch Betrachtung und Palpation erhaltenen Resultate beschränken.

Der Oberarm.

Die Länge desselben beträgt vom Olecranon bis zur Gegend des Ellenbogengelenks 9 Centimeter.

Die Muskulatur erscheint etwas atrophisch. Man bemerkt an seiner medianen Fläche, ungefähr in der Mitte, da wo sich der M. deltoideus an den humerus anheftet, eine Furche (Figur III f.), welche von oben, aussen, nach unten innen verläuft. Es erscheint bei oberflächlicher Betrachtung, als ob der humerus an dieser Stelle fracturiert, und durch Verschiebung der Fragmente und Muskulatur diese abnorme Gestaltung bedingt sei. Doch lässt sich unschwer bei genauer Palpation die Intaktheit des Oberarmknochens erkennen.

Die scheinbare Knickung ist wohl bedingt durch ein Fehlen resp. eine hochgradige Atrophie der Flexoren des Oberarms und speziell des Musculus biceps.

Ein genauerer Nachweis hierüber ist nicht möglich, da, wie weiter unten erwähnt werden wird, das Ellenbogengelenk ankylotisch ist, und deswegen auf eine active Contraction jener Muskeln verzichtet werden muss. Der Umfang des Oberarms beträgt an dieser Stelle, welche 4,5 cm vom Schultergelenk entfernt liegt, 9,0 cm. Die Beweglichkeit im Schultergelenk ist unbehindert.

Der untere Teil des Arms, von der beschriebenen Furche bis zum Handgelenk (Fig. III.) gerechnet, hat ungefähr die Gestalt einer Spindel.

An der Stelle der grössten Circumferenz (11 cm) dieses Teils befindet sich die Abgrenzungsfläche zwischen Ober- und Unterarm. Die Ellenbogenbeuge ist nicht vorhanden; anstatt derselben findet sich eine leichte Hervorwölbung. (Fig. IIIe.)

Am Unterarm lässt sich, wenn auch die Palpation durch das hier reichlich entwickelte Fettpolster sehr erschwert wird, mit ziemlicher Sicherheit nur ein Knochen nachweisen, der der Lage nach dem Radius entspricht. (Fig. IIIr.) Die Ulna fehlt.

Der vorhandene Knochen ist an seinem proximalen Ende mit dem unteren Ende des humerus an dessen innerer Fläche vollständig verwachsen. (Fig. III.) Eine Beweglichkeit im Ellenbogengelenk, sowohl eine aktive wie passive, ist vollständig ausgeschlossen.

Am unteren Ende des Oberarmknochens fühlt man an Stelle der Condylen zwei kammartige, ziemlich erhebliche Prominenzen (Fig. IIIp.), die nach oben zu sich verjüngend allmählich in den Schaft des humerus übergehen. Zwischen ihnen endet letzterer mit einem abgeplatteten Ende, an welchem keine Andeutung einer trochlea oder

des capitulums nachzuweisen ist. Olecranon, fossa intercondyloidea anterior und posterior sind ebenfalls nicht durchzufühlen.

Der Unterarmknochen ist leicht S förmig gekrümmt und circa 4,5 cm lang; an seinem distalen Ende, welches ziemlich kräftig entwickelt ist, setzt sich unter einem stumpfen Winkel die Hand an. Die Beweglichkeit des Handgelenks scheint bis auf eine leichte Beschränkung der Radialflexion unbehindert; die passive Bewegung der Hand nach der ulnaren Seite lässt sich bis zu einem rechten Winkel ausführen.

An den Handwurzelknochen sind, so viel die Palpation ergiebt, keine Veränderungen nachzuweisen. Die Phalangen der einzelnen Finger sind ebenfalls in normaler Anzahl vorhanden, doch zeigt ihre Stellung in den einzelnen Gelenken einige Abweichungen:

Der Daumen ist im Metacarpophalangealgelenk stark adduciert und so dem Zeigefinger untergeschoben; der dritte Finger zeigt eine Flexion beider Phalangealgelenke, die sich selbst bei passiver Streckung nicht ausgleichen lässt.

Der vierte und fünfte Finger, wie Figur III zeigt, sind fast vollständig, der dritte und vierte nur in einer Entfernung von circa 1 cm mit einander verwachsen; die Phalangen derselben sind, wie schon erwähnt, normal.

Eine aktive Bewegung der Finger scheint bis auf eine geringe Flexion des Zeigefingers nicht ausgeführt zu werden.

Dritter Fall.

Ein unverheiratetes Dienstmädchen im Alter von 36 Jahren.

Aus der Anamnese lässt sich Folgendes erfahren:

Sie ist die Tochter eines Arbeiters. Weder unter ihren Geschwistern noch in den Familien der nächsten Anverwandten ist ein Fall von angeborener Missbildung nach-

zuweisen. Soviel sie von ihren Eltern gehört, ist ihre Geburt ohne ärztliche Hülfe in normaler Weise von statten gegangen. Die Mutter soll sich während der Zeit dieser Schwangerschaft immer wohl befunden haben; auch soll von der Hebeamme an der Nachgeburt keine pathologische Veränderung nachzuweisen gewesen sein. — Die jetzige Verunstaltung der Arme ist unmittelbar nach der Geburt von den Eltern bemerkt worden; ausserdem befand sich noch an der linken Hand, an der normalen Ansatzstelle des Daumens, die auch jetzt noch durch eine Narbe deutlich markiert ist, ein nur durch einen Hautstrang mit der Hand in Verbindung stehendes Anhängsel. Da dasselbe von der Patientin nicht bewegt werden konnte und ihr bei der Arbeit hinderlich war, liess sie dasselbe im vierzehnten Lebensjahre durch einen Arzt entfernen. Während ihrer Entwickelung blieben beide Arme im Wachstum sehr zurück, ohne sich aber in der äusseren Configuration wesentlich zu verändern. Der Gebrauch derselben war und blieb im Allgemeinen sehr beschränkt. Da Patientin immer in sehr dürftigen Verhältnissen lebte und auf ihrer Hände Arbeit angewiesen war, so lernte sie dieselben im Laufe der Jahre mit vieler Mühe und Kunst zu leichter Arbeit gebrauchen.

Als erwachsenes Mädchen versuchte sie das Schneiderhandwerk zu erlernen, doch musste sie schon nach einigen Monaten, bewogen durch ihr Gebrechen, den erwählten Beruf aufgeben.

Seit dieser Zeit hat sie sich nur mit leichter Arbeit, bei der es weniger auf den Gebrauch der Arme ankommt, beschäftigt.

In ihrem einunddreissigsten Jahre wurde sie in der hiesigen Klinik von einem gesunden Knaben entbunden; das Kind lebt und zeigt keine Spur eines angeborenen Gebrechens.

Status praesens.

Die Person ist mittelgross, von mangelhaftem Ernährungszustand, gracilem Knochenbau, geringer Mnskulatur und wenig entwickeltem panniculus adiposus. Die Untersuchung ergiebt bis auf eine Deformität der oberen Extremitäten nichts Besonderes. Der rechte Arm (siehe Fig. IV) ist im Verhältnis zum Knochenbau des übrigen Körpers schlecht entwickelt; der Oberarm von normaler Configuration; seine Beweglichkeit im Schulter- und Ellenbogengelenk ungestört. Die Länge desselben beträgt vom Acromion bis zum Olecranon, bei rechtwinklig gebeugtem Arm gemessen, 29 cm, der Umfang 16 cm.

Ebenso zeigt der Unterarm bis auf geringe Entwickelung der Knochen und Muskulatur keine abnorme Veränderung. Die Länge der Ulna vom Olecranon bis zum Carpalgelenk gemessen beträgt 21,5, die des Radius vom Köpfchen bis zum processus styloideus 21 cm. Die Beweglichkeit beider Knochen unter einander sowie gegen den carpus der Hand ist ebenfalls in keiner Weise gehindert. Bei der Betrachtung der Hand fällt es auf, dass die Muskeln derselben, besonders die des Daumen- und Kleinfingerballens stark atrophisch sind. In Folge dessen erscheint die Hand in der vola abgeplattet, der ulnare Rand bildet genau eine geradlinige Verlängerung des Unterarms, ohne von der normalen Vorwölbung des Kleinfingerballens unterbrochen zu werden.

Auf der Radialseite ungefähr 2 cm unterhalb des proc. styloideus radii und etwas nach der Palma zu fällt ein etwa haselnussgrosser Vorsprung auf, der sich bei näherem Zufühlen als zu den Handwurzelknochen gehörig erweist und wahrscheinlich dem os multangulum maius (Fig. IV, c) entspricht.

Etwas weiter nach dem Ende befindet sich ein dem Daumen nur äusserlich ähnliches Glied, das in der Länge

von etwas über 3 cm herausragt. Dieses Rudiment ist ungefähr so lang wie die Grundphalanx des kleinen Fingers, und dabei um ein Drittel schmäler als diese. Der Nagel ist nicht normal platt, sondern länglich und krallenartig.

Bei der Palpation fühlt man den Stummel in festem Zusammenhang mit einem knochenharten, nicht biegsamen Stiele (Fig. IVa b), welcher nach dem os multangulum maius zu sich verjüngt und mit einer leicht knopfartigen Anschwellung endigt, ohne dabei mit dem genannten Handwurzelknochen in fühlbarem, gelenkigem Zusammenhange zu stehen.

Dieser Knochenstab, der die Grundlage des Daumens bildet, ist einheitlich und nicht von Gelenken unterbrochen.

In Folge dieser ganzen Beschaffenheit ist der Daumen passiv abnorm beweglich und überhaupt nach allen Richtungen gegen die Hand leicht verschieblich; so lässt er sich um die Achse des Knochenstieles um mehr als 150 Grad leicht drehen.

Wenn man die Patientin auffordert, den Daumen zu bewegen, so tritt derselbe in der Verlängerung seiner Achse vor und zurück; merkwürdig ist es, dass das Glied sich bei Anspannung der Muskeln nach dem distalen Ende zu verschiebt und bei Erschlaffung proximalwärts zurückgleitet. Bei dieser Bewegung tritt das knopfförmige Ende des Metacarpalknochens unter der Haut deutlich hervor; gleichzeitig bewegen sich die übrigen Finger der Hand in toto mit. Die Gestalt und Beweglichkeit letzterer ist normal.

Ueber pathologische Veränderungen der Arterien und Nerven lässt sich mit Sicherheit Nichts nachweisen.

Noch abnormer gestaltet ist **der linke Arm.** (Fig. V.)

Die Muskulatur desselben ist stark atrophisch, die Knochen sind im Wachstum sehr zurückgeblieben.

Am Oberarm fällt es auf, dass die Schultermuskeln, besonders der Deltoides im Verhältnis zu den übrigen Muskeln sehr überwiegen. In Folge dessen bilden sich, selbst bei erschlaffter Muskulatur, zu beiden Seiten des Deltamuskels nicht unerhebliche Furchen. Lässt man die Patientin den Arm heben, so tritt diese Furchung natürlich noch in viel grösserem Maasse zu Tage. Der Oberarm ist vom Acromion bis zur Spitze des rechtwinklig flectierten Unterarms gemessen 30 Centimeter lang; sein weitester Umfang, ungefähr 6 Centimeter über dem Ellenbogengelenk beträgt 16 Centimeter.

Die Beweglichkeit ist in ausgiebiger Weise möglich; der Puls der arteria brachialis an normaler Stelle im sulcus bicipitalis internus fühlbar.

Ganz abnorm gestaltet ist der Unterarm. Die Achse desselben wird gebildet von einer Linie, welche man sich von der Spitze des Olecranon nach dem distalen abgerundeten Ende der Ulna b gezogen denkt: diese Achse bildet bei der Extension des Unterarms gegen den Oberarm einen Winkel von höchstens 135 Graden; eine grössere Streckung des Ellenbogengelenks ist selbst bei passiver Bewegung nicht möglich.

Die äussere Gestalt des Unterarms lässt sich vergleichen mit einem an der Spitze etwas abgerundeten Kegel, dessen Mantel nach der ulnaren Seite zu eine geringe, gleichmässig elliptische Hervorbuckelung zeigt.

Die Basis des Kegels wird gebildet durch eine Ebene a c, welche man sich durch die Endpunkte der Condylen des humerus so gelegt denkt, dass auf ihr die Achse des Oberarms unter einem Winkel von 45 Grad aufsetzt. Dadurch wird die schon erwähnte Winkelstellung des Unterarms gegen den humerus bedingt.

Die Spitze jenes Kegels tritt deutlich in Wallnussgrösse unter der Haut in b (Fig. V) hervor, und wird,

wie schon bemerkt, von dem abgerundeten distalen Ende der Ulna gebildet.

An dem Mantel dieses Kegels setzt sich in ähnlicher Weise wie bei Fall I A (linker Arm) (siehe Seite 7) von der Spitze ausgehend nach der radialen Seite gelegen die kindlich kleine Hand an.

Der Umfang des Unterarms in der Gegend des Ellenbogengelenks (Fig. V a c) beträgt 21 cm; die Entfernung vom Olecranon bis zum distalen Ende der Ulna (Fig. V a b) in Luftlinie 15, auf dem Körper gemessen 17 cm. Die Länge der radialen Seite des Unterarms (c d Fig. V) nur circa 4 cm. Bei der Palpation findet man, dass die Ulna, wie in Fig. V u angedeutet, bogenförmig nach aussen konvex gekrümmt ist. Das Olecranon ist ungewöhnlich lang ausgezogen, der processus styloideus abgerundet. Der ganze Knochen liegt dicht unter der Haut und bedingt in Folge seiner Krümmung die oben beschriebene elliptische Hervorwölbung des Unterarms.

An der Stelle des Radius fühlt man eine ungefähr kegelförmige Knochenspange (Fig. V r), welche mit dem Rande der distalen Endfläche der Ulna gelenkig verbunden zu sein scheint, nach oben zu aber einen fibrösen Strang (e f. Figur V) nach dem Ellenbogengelenk hin entsendet.

Lässt man die Patientin der passiven Extension activen Widerstand leisten, so fühlt man bei der dadurch hervorgerufenen Contraction der Flexoren, dass sich dieser Strang über das Gelenk noch weiter nach oben zu erstreckt, um sich in die Sehne des angespannten Musculus biceps zu verlieren. Es scheint also ähnlich wie bei Fall I. A (linker Arm) die Sehne dieses Muskels tief hinab zu gehen, und sich kurz oberhalb des Handgelenks an dem Radiusrudiment anzuheften.

Ein zuverlässiges Resultat hierüber lässt sich, da die Palpation wegen der an dieser Stelle reichlichen Weich-

teile und Spannung der Muskeln erschwert ist, nicht erreichen.

Eine gelenkige Verbindung des verkümmerten Radius mit den Carpalknochen (in Figur V. ist die erste Reihe derselben vom Radius verdeckt, deshalb befindet sich die zweite Reihe ungefähr in Höhe der distalen Endgrenze dieses Knochens) scheint nicht vorhanden, da sich bei einer Radialflexion der Hand gegen den Unterarm die Carpalknochen dem Radius vollständig unterschieben und so eine passive Trennung dieser beiden Teile leicht möglich ist.

Die active und passive Bewegung des Unterarms ist bis auf die oben schon beschriebene Extensionsbeschränkung im Ellenbogengelenk in ausgiebiger Weise möglich. — Der Puls der Arteria radialis ist nicht fühlbar.

Die Ansatzfläche der Hand gegen den Unterarm ist schon beschrieben; die Achse derselben bildet mit der des Unterarmes einen stumpfen Winkel, welcher nach der radialen Seite offen ist. Die Configuration dieses Extremitätenteiles ist an der Dorsalfläche normal. Die Vola zeigt ähnlich wie die der rechten Hand eine durch Atrophie der Muskulatur des Kleinfinger- und Daumenballens hervorgerufene Abplattung. Der Daumen selber ist entfernt. An seiner normalen Ansatzstelle (Fig. Vg.) bemerkt man eine circa 1 cm lange Narbe.

Die Inspektion der übrigen Finger ergiebt bis auf eine geringe Ulnarflexion des zweiten Fingers in allen seinen Gelenken nichts Besonderes.

Was die Beweglichkeit im Handgelenk anbetrifft, so ist eine Pro- und Supination überhaupt nicht möglich. An Stelle derselben führt die Patientin bei der Aufforderung dazu eine Flexions- und Extensionsbewegung aus, welche bei der pathologischen Stellung der Hand zum Unterarm bei oberflächlicher Betrachtung für eine Pro- resp. Supinationsbewegung gehalten werden könnte. Diese Bewegung ist

bis zu einem Winkel von über 180 Grad möglich. Bei Ausführung derselben beschreibt die Ansatzfläche des Carpus (Figur Vbd.) um den Punkt b einen Kegelmantel, welcher mit dem oberen Teile des vorhin beschriebenen Kegelmantels zusammenfällt. Lässt man die Patientin eine ausgiebige Ulnarflexion ausführen, so gelingt es ihr nur, die Axe der Hand in eine zur Richtung des Unterarms parallele Lage zu bringen; in dieser Stellung lässt sich der untere Abschnitt der verkümmerten Extremität mit einem Bajonett vergleichen, das im Handgelenk (im Punkte b) seine Knickung hat. Die radiale Flexion ist bis zu 90 Grad möglich. Lässt man dieselbe mit einer Flexion im Ellenbogengelenk verbinden, so legt sich bei dieser Bewegund der Unterarm dicht an den Oberarm, die Hand quer über den letzteren, so dass Ober-, Unterarm und Hand ein rechtwinkliges Dreieck bilden, dessen Winkel im Handgelenk liegt.

Im Metacarpophalangeal-Gelenk ist die Extension normal, die Flexion teilweise behindert; in dem kleinen Finger am wenigsten, in den darauf folgenden in zunehmendem Grade, so dass der Zeigefinger nur eine Flexion von etwa 10 Grad gestattet. Die Beweglichkeit der Phalangealgelenke ist unbehindert.

Werfen wir nun einen kurzen Rückblick auf die Abnormitäten, welche unsere drei oben betrachteten Fälle darbieten: **der erste Fall zeigt einen vollständigen Mangel des Radius; beim zweiten fehlt die Ulna; der dritte interessiert uns durch einen partiellen Radius-Defekt.**

Es ist mir nur gelungen, in der Literatur einen Fall von congenitalem Defekt der Ulna nachzuweisen. Dieser Fall, welcher von Staffal in dem Oesterreichischen Jahrbuch für Pädiatrik ziemlich genau anatomisch beschrieben ist, zeigt in vielem eine grosse Aehnlichkeit mit unserem Fall II.

Was die Beispiele für die beiden andern Fälle anbelangt, so ist die Zahl derselben eine ziemlich grosse. Folgen wir bei der Aufzeichnung derselben einer Zusammenstellung von Gruber, die wir aus der neuern Literatur ergänzen, so haben vollständigen Radiusmangel (cf. Fall I) beobachtet:

Fall I 1. Gruber (Ueber congenitalen Radiusmangel).
2. Petit (remarques sur un enfant nouveau née, dont les bras étaient difformés).
3. Friederici (monstr. hum. rariss.)
4. G. R. Wiedemann (über ein missgestaltetes Kind).
5. Gottfr. Fleischmann (Leichenöffnungen).
6. J. Fr. Meckel (Beschreibung einer merkwürdigen Missgeburt).
7. Manec (Bull. de la soc. anat. de Paris).
8. A. W. Otto, 7 Fälle (Lehrbuch d. pathol. Anatomie der Menschen und der Tiere. Monstr. sexcent. descript. anat.).
9. Lediberder (Bull. de la soc. anat. de Paris).
10. Préstat-Giraldés (Description d'un foetus monstreux, présenté à la societé anatomique", et „Extrait du rapport de Giraldés").
11. J. Fr. Wiebers (Diss. inaug. nonnulla de prima formatione cohibita c. tab. aen. Berolin. 1838.)
12. Davaine, zwei Fälle („de l'absence congénitale du radius chez l'homme").
13. H. R. Silvester (A contribution to the science of teratology).
14. Aug. Förster, zwei Fälle (die Missbildung des Menschen).
15. L. Voigt (Beitrag zur Casuistik des congenitalen Radiusdefekts).
16. Roger et Honel (Note sur un exemple de double mainbot congénitale avec absence du radius).
17. Stricker (Doppelseitiger angeborener Defekt des Radius und Daumens).
18. Julius Kaczander, Virchow's Archiv 71, 4 p. 404. (Dieser Fall ist Fall I A in vielem sehr ähnlich).
19. Anders (Mitteilungen aus der chirurgischen Abteilung des klinischen Elisabeth-Kinderhospitals zu St. Petersburg).
20. Nicolaysen (Norsk. Mag. 3. R. XII. 4 Forhandl. i det med. Selsk. S. 22. 1879).
21. Sraagman Groningen (doppelseitiger angeborener Defekt des Radius und des Daumens).
22. Ehrlich, Odessa (Virchow's Archiv Bd. 100 S. 107).

Von congenitalem unvollständigem Radiusmangel sind in der Literatur nur wenige Fälle aufgezeichnet. Solche Fälle haben beschrieben:

1. Gruber (Ueber congenitalen unvollständigen Radiusmangel).
2. Fr. Meckel (an dem andern Arm derselben Missgeburt, die schon vorher erwähnt ist.)
3. J. Cruveilhier (Bull. de la soc. anat. de Paris, ann. 3. 1828, 2 de édit. Paris 1845. p. 223; et Anat. pathol. du corps humain. Tom. I. Paris 1829—35. Fol. Livre II p. 2. Pl. II. Fig. 7).
4. H. R. Silvester (A contribution to the science of teratology)

und vielleicht noch andere.

Vergleicht man nun unsere drei Fälle unter einander in Bezug auf ihre Frequenz, so findet man, dass unvollständiger Radiusmangel nicht so häufig als vollständiger vorkommt; Congenitaler Ulna-Defekt aber viel seltener als ein solcher des Radius ist. Als Grund für letzteres dürfte wohl folgender Umstand nicht ohne Bedeutung sein:

Es ist bekannt, wie wichtig die Blutzufuhr für die Ernährung des Organismus im Ganzen ist, und welche bedeutende Veränderungen der Mangel des Blutes für einzelne Teile des Individuums bedingt. Eine Verkümmerung ist in der Regel das Resultat solcher Veränderung.

Werden die ernährenden Arterien eines Teils durch Entzündung oder Compression verödet und zum Schwinden gebracht, so werden auch diese Teile, deren Ernährung von jenen abhängt, atrophieren oder gänzlich verschwinden.

Es ist nun bei der normalen Lage der Frucht im Uterus mit über die Brust gekreuzten und im Ellenbogengelenk flectierten Armen die arteria radialis wegen ihres Verlaufs an der medianen Flexionsseite des gebeugten Arms sehr leicht einer Compression und dadurch bedingter Obliteration ausgesetzt, und dieses um so eher, wenn der Druck auf diese Teile, sei es wodurch es sei, über das gewöhnliche Maass hinaus gesteigert wird. Auf die arteria ulnaris ist ein solcher Druck ohne Einfluss, eine Obliteration

derselben, bedingt durch Compression, also gewöhnlich auszuschliessen.

Ist also eine Verödung der arter. radialis, wie wir oben gezeigt, weit häufiger als eine solche der Ulnaris, so werden auch die von jener versorgten Teile viel häufiger verkümmern als das Ernährungsgebiet der letzteren, ein Defect des Radius wird häufiger sein als ein solcher der Ulna.

Vorliegende Arbeit entstand in der Königl. Gynaecologischen Universitätsklinik zu Königsberg. Dem Direktor genannter Anstalt, Herrn Geheimen Medizinalrat Prof. Dr. Dohrn, bin ich für die liebenswürdige Unterstützung sowie für die Ueberlassung des Materials, Herrn Dr. Zander für die Hülfeleistung bei Anfertigung des anatomischen Präparates zu besonderem Danke verpflichtet.

Erklärung der Figuren.

Figur I. und II. Fall I. der Beschreibung.

Figur I A: Linker Arm von der Seite betrachtet. Die Hand befindet sich in hyperextendierter Pronationsstellung.

a) Olecranon,
b) processus styloideus.
c) os capitatum.
d) cartilago triquetra.
h) os hamatum.
l) os lunatum.
m) os multangulum minus.
p) os pysiforme.
t) os triquetrum.

B. Derselbe Arm in gewöhnlicher Stellung von der Seite betrachtet.

a) Olecranon.
b) Distaler Endpunkt des Unterarms an der ulnaren Seite.
d) Distaler Endpunkt des Unterarms an der radialen Seite.
h) Handwurzelknochen.
r) Radius.
u) Ulna.

B. Dieselbe Hand, von vorn gesehen.

b, d) Wie bei A.
b, c) Verlauf der normalen Seite der Hand.

Figur III. Fall II. der Beschreibung von der Seite gesehen.

a) Distaler Endpunkt des Unterarms an der ulnaren Seite.
b) Distaler Endpunkt des Unterarms an der radialen Seite.
f) Knickungsstelle am Oberarm.
p) Condylus lateralis humeri.
e) Stelle des grössten Umfanges des Unterarms.
r) Radius.

Figur IV. und V. III. Fall der Beschreibung.

Figur IV. rechter Arm von der Seite gesehen.

a, b) Endpunkte der Phalangen des Daumens.
c) Handwurzelknochen.

Figur V. Linker Arm von der Seite gesehen.

a) Olecranon.
b) Processus styloideus.
c) Ellenbogenbeuge.
d) Distaler Endpunkt des Unterarms an seiner radialen Seite.
e) f) Aeusserlich durchzufühlender Sehnenstrang.
g) Normale Ansatzstelle des Daumens.
r) Radiusrudiment.
u) Ulna.

Thesen.

1. Die Behandlung des Brechdurchfalls mit Calomel ist die beste.
2. Bei Einleitung künstlicher Frühgeburt verdient die Einführung von Bougies zwischen Eihäute und Uteruswand vor jeder anderen Methode den Vorzug.

Vita.

Am 14. September 1865 wurde ich, Gustav Birnbacher, zu Anderskehmen im Kreise Stallupönen geboren. Meine Schulbildung genoss ich auf dem Königl. Friedrichs-Gymnasium zu Gumbinnen und dem Kneiphöfischen Stadt-Gymnasium zu Königsberg in Pr. Am 27. April 1886 bezog ich die hiesige Albertus-Universität, um Medizin zu studieren. Den 5. Mai 1888 bestand ich die ärztliche Vorprüfung, den 17. Februar 1891 das medizinische Staatsexamen. Das Examen rigorosum legte ich am 18. März d. J. ab.

Während meiner Studienzeit besuchte ich die Vorlesungen folgender Herren Professoren und Dozenten:

Caspary I. †, Caspary II., Chun, Dohrn, Falkenheim, Hermann, Hippel, Jaffé, Langendorf, Lichtheim, Lossen, Meschede, Mikulicz, Münster, Nauwerk, Neumann, Petruschky, Samuel, Schneider, Schreiber, Seydel, Stetter, Stieda, Treitel, Vossius, Zander.

Allen meinen verehrten Lehrern spreche ich meinen besten Dank aus.

Fig. I.

A

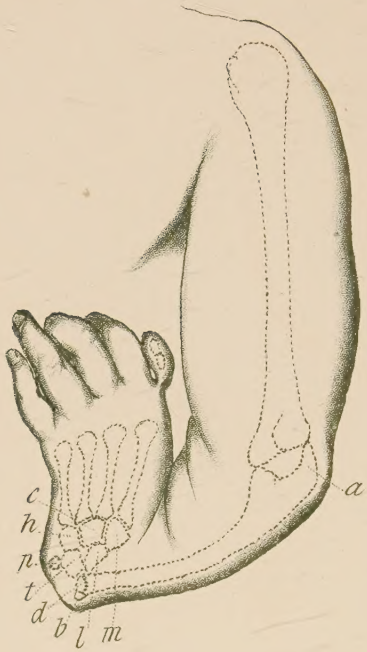

B

Fig. II.

A

B

H. Braune gez.

Fig. III.

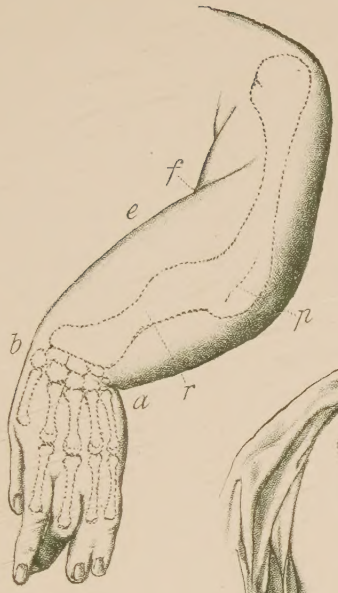

Fig. IV.

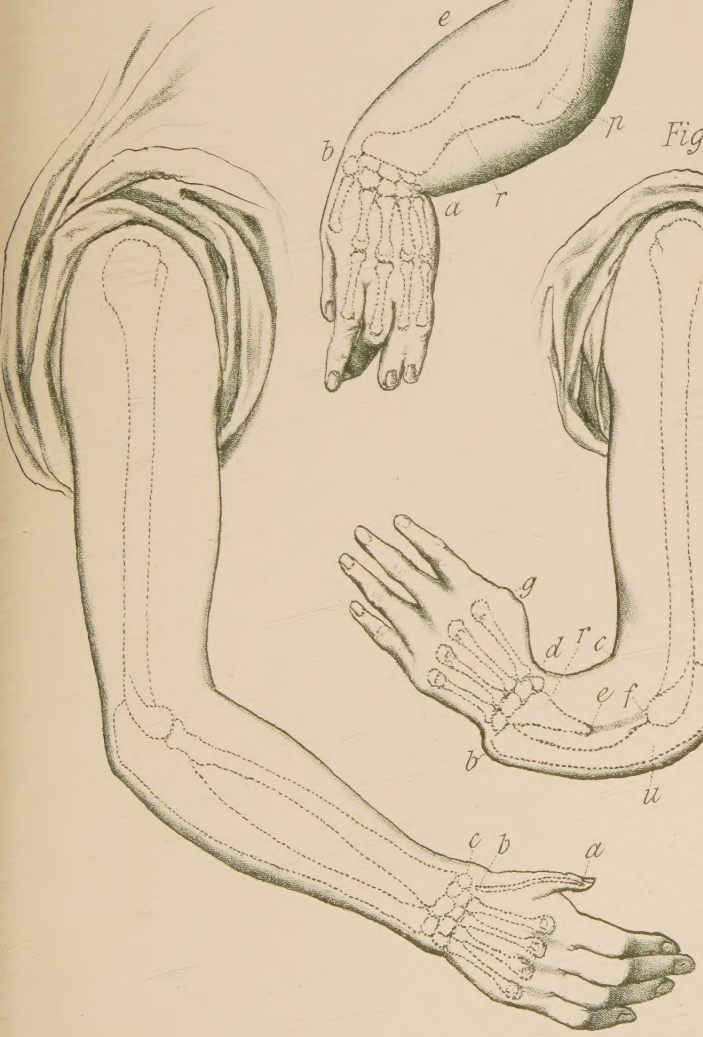

Fig. V.

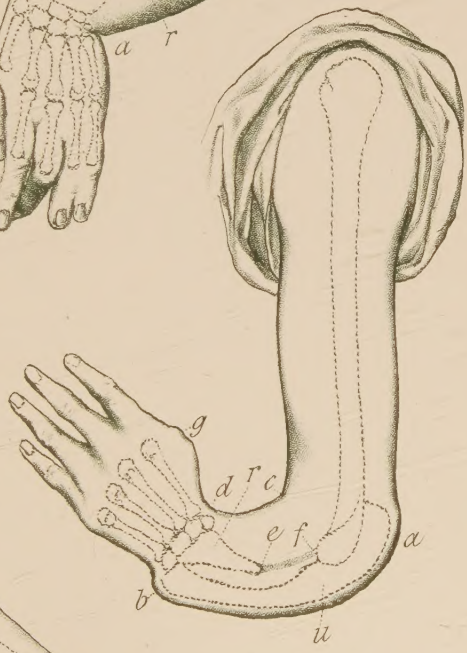

Druck v. H. Schwarz.